



Nefrectomía parcial retroperitoneoscópica como tratamiento del doble sistema colector completo y uréter ectópico. Reporte de un caso

Guillermo Montoya Martínez,* Jorge Ortiz Abundez,** Guillermo Ixquiac Pineda,** Eduardo Alonso Serrano Brambila***

* Cirujano Urólogo Adscrito al HE. CMN SXXI

** Residente de quinto año Urología. CMN SXXI.

*** Jefe del Servicio de Urología. CMN SXXI.

Hospital de Especialidades Centro Médico Nacional Siglo XXI.

Dirección para correspondencia:
Dr. Guillermo Montoya Martínez.
Hospital de Especialidades, Centro Médico Nacional, Siglo XXI
3er piso, Servicio de Urología.
Av. Cuauhtémoc Núm. 330, Col. Doctores,
06720, México, D.F.

RESUMEN

Se presenta el caso de una paciente con doble sistema colector completo y uréter ectópico vestibular que presenta como síntoma principal incontinencia urinaria paradójica, manejado con nefrectomía parcial por retroperitoneoscopia; los aspectos clínicos, de diagnóstico y tratamiento actuales son discutidos.

Palabras clave: Doble sistema colector, ureter ectópico, retroperitoneoscopia

ABSTRACT

We present a case of a patient with double collector renal system and vestibular ectopic ureter who presents like a principal symptom paradoxical urinary incontinence underwent upper right partial nephrectomy, by retroperitoneoscopy approach. The clinical aspects, diagnosis and actual treatment are reviewed.

Key words: Double collector renal system, ectopic ureter, retroperitoneoscopy.

INTRODUCCIÓN

El uréter ectópico vaginal es una anomalía anatómica rara que se relaciona en más del 80% de los casos a una duplicación ureteral completa ipsilateral y que generalmente se diagnostica en niñas después del control esfinteriano voluntario durante la infancia.¹⁻⁵ Posterior a este período el estudio de la incontinencia urinaria total conduce, en ocasiones por exclusión, al diagnóstico.^{6,7}

El objetivo del tratamiento es la remoción del uréter ectópico junto con la porción de parénquima renal y sistema colector correspondiente.⁸⁻¹⁰ Muchas variantes de tratamiento han sido descritas, sobre todo, modalidades terapéuticas de mínima invasión que van desde la simple ligadura del uréter y los vasos sanguíneos (exclusión urovascular) del hemiri-

nón displásico por vía laparoscópica, la embolización renal selectiva hasta la nefrectomía parcial laparoscópica con ureterectomía total o parcial.¹¹⁻¹⁴

Presentamos el caso de una mujer con incontinencia urinaria secundaria a doble sistema colector completo y uréter ectópico ipsilateral.

CASO CLÍNICO

Paciente del sexo femenino de 26 años de edad, neurológicamente íntegra, con antecedentes de incontinencia urinaria total desde el nacimiento y micciones de características normales de forma paralela. Fue enviada a nuestro Servicio para la realización de un estudio urodinámico como parte de su evaluación por incontinencia urinaria. El diagnóstico se sospechó durante el interrogatorio por la presencia

de incontinencia urinaria paradójica y a la exploración física se corroboró la presencia del orificio ureteral ectópico en el vestíbulo, justo inferior al meato urinario (*Figura 1*). Se realizó una urografía excretora

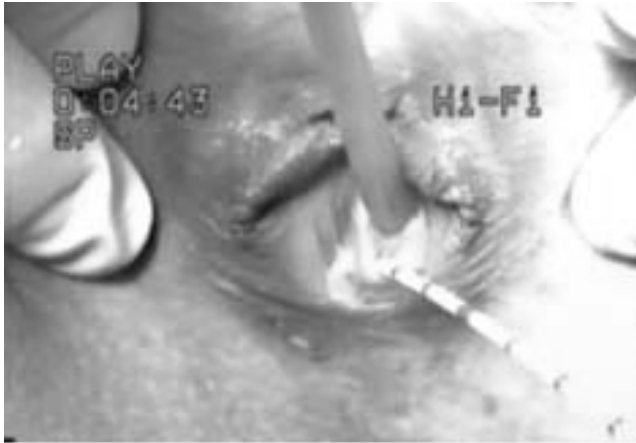


Figura 1. Meato ureteral ectópico vestibular inferior a la uretra (sonda transuretral) canulado por un catéter ureteral.

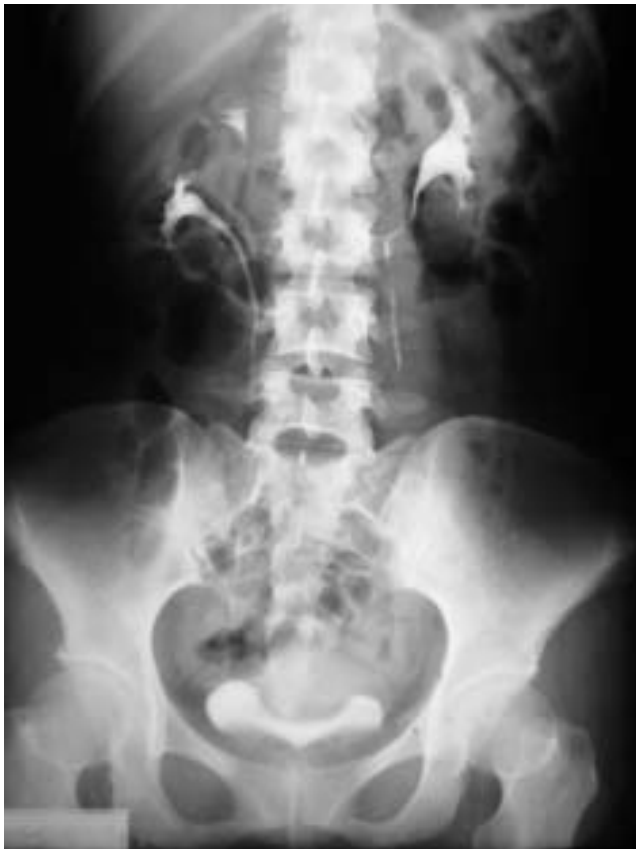

Figura 2. Urografía excretora.

como estudio de imagen inicial (*Figura 2*) encontrando un doble sistema colector completo derecho corroborado por pielografía ascendente (*Figura 3*). Además se realizó una uro-angio-resonancia magnética con reconstrucciones en tercera dimensión para valorar la anatomía vascular (*Figura 4*) de manera preoperatoria y un gammagrama renal que confirmó la hipocaptación del radiofármaco del hemi-riñón superior derecho. Se realiza nefrectomía parcial superior derecha por retroperitoneoscopia, con excelentes resultados cosméticos y funcionales.

DESCRIPCIÓN DE LA TÉCNICA LAPAROSCÓPICA

En un inicio se coloca un catéter ureteral a través del orificio del uréter ectópico y se inicia la irrigación lenta con solución fisiológica convenientemente teñida de azul de metileno. No se coloca sonda transuretral ante el corto tiempo quirúrgico esperado y ante la importante disminución de la uresis una vez iniciado el neumorretroperitoneo.

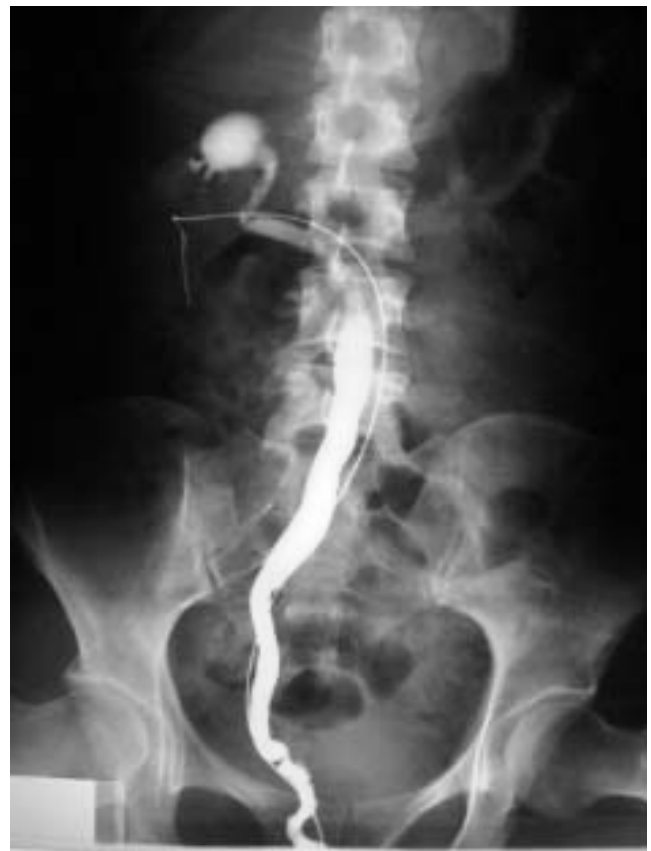

Figura 3. Pielografía ascendente. (guía ureteral metálica en sistema colector inferior).

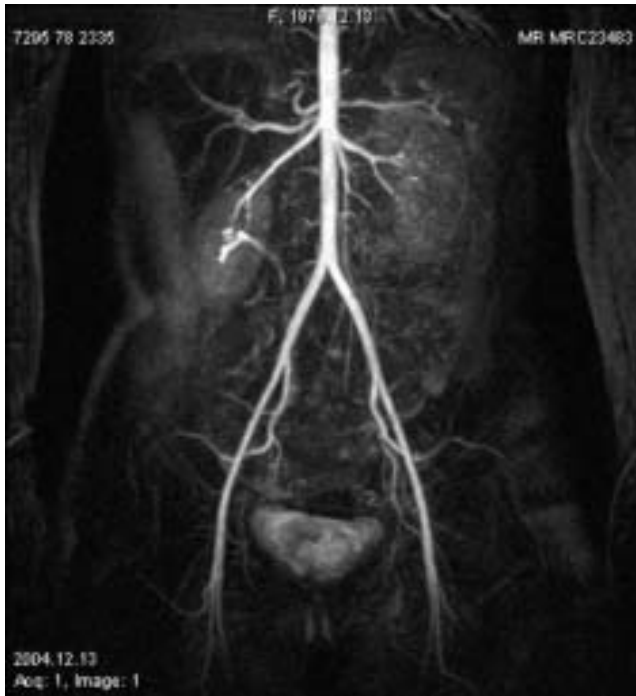

Figura 4. Uroangiorrisonancia.

Bajo anestesia general, se coloca a la paciente en posición de lumbotomía lateral derecha. Se colocan tres trócares. El primero con técnica abierta, de 12 mm por debajo de la duodécima costilla. El segundo sobre la cresta ilíaca a nivel de la línea axilar media, de 10 mm para la óptica y el tercero en el triángulo de Petit, de 5 mm. Se completa el desarrollo del espacio retroperitoneal bajo visión directa. Se incide la fascia de Gerota tan cefálica y caudalmente como sea posible. De la misma forma, el tejido adiposo perirrenal se despeja del polo superior renal. Se identifican los vasos polares superiores; una vez disecados son clipados por triplicado con clips de titanio de 5 mm y seccionados. La isquemia del sistema polar superior ayuda mucho en la identificación de los límites con el riñón sano. Se identifica y disecciona lo más caudalmente posible el uréter anómalo a nivel de la pelvis menor, altura hasta la cual este abordaje permite acceder con seguridad, es clipado y seccionado. El corte del sistema polar superior es realizado con bisturí armónico, accediendo inicialmente a través de la pelvis renal. Una vez separada la pieza quirúrgica, el parénquima renal sangrante es fulgurado con electrocauterio de argón para minimizar el daño subyacente y se colocan dos puntos de colchonero, con puntos intracorpóreos de catgut crómico 2-0 para asegurar la hemostasia. Se extrae la pieza quirúrgica por el trócar de 12 mm y se coloca

en el lecho quirúrgico un drenaje aspirativo de 1/8" a través de la incisión del trócar de 5 mm. Se suturan las heridas de mini-lumbotomía y del trócar de 10 mm con ac. poliglicólico del 1-0 y la piel se sutura con sutura absorbible 4-0 de manera subdérmica para optimizar la cosmesis. El tiempo operatorio es de 90 min, la dieta se inicia la tarde de la cirugía y el drenaje es retirado a las 24 h justo antes de egresar a la paciente. La salida involuntaria de orina desapareció de inmediato y la paciente se mantiene asintomática a los 6 meses de la intervención.

DISCUSIÓN

La verdadera incidencia de la duplicación ureteral no se conoce, Campbell reporta, en una serie de 5,880 autopsias en adultos, lactantes y niños una incidencia de 0.66% siendo 1.6 veces más frecuente su presentación en mujeres.^{1,13,15} Aunque faltan datos para conocer la incidencia exacta de esta variante se sabe que la duplicación ureteral unilateral es cuando menos seis veces más frecuente que la duplicación bilateral sin predominio de lado.

De la misma manera, la incidencia del uréter ectópico se desconoce. Campbell describe 10 casos entre 19,046 autopsias realizadas en niños (incidencia de 1 en 1,900) pero consideró que algunos casos habían sido pasados por alto.¹ El 80% de los uréteres ectópicos en mujeres se asocian a sistemas colectores duplicados, contrario a lo observado en el sexo masculino en donde la mayor parte de los uréteres ectópicos drenan desde sistemas únicos.^{2,16}

Los sitios de desembocadura más frecuentes de los uréteres ectópicos en mujeres son la uretra y el vestíbulo. Mas raras veces se observan desembocar en la vagina, útero, conducto de Gartner o en un divertículo uretral.¹⁷ En cuanto al sistema colector correspondiente al uréter ectópico se ha observado que cuanto más alejado al trigono se encuentre la desembocadura ureteral, mayor es el grado de hipoplasia o displasia del polo superior respectivo.^{2,15,18}

La presentación clínica de esta variante anatómica varía dependiendo de la localización del uréter ectópico. Concretamente en la mujer, la relación con el esfínter urinario determinará los síntomas que van desde la infección recurrente de vías urinarias, exudado vaginal persistente, dolor o tumor abdominal en los casos de hidronefrosis e hidrouréter hasta la incontinencia urinaria paradójica –la que se presenta en una niña con patrón miccional normal concomitante–. De hecho el uréter ectópico es la causa más común de incontinencia urinaria en las niñas.^{15,19}

Los datos clínicos permiten tener una alta sospecha clínica del padecimiento. Sin embargo, en la etapa prenatal, el examen ecográfico puede hacer sos-

pechar un uréter ectópico debido a hidronefrosis del polo superior en un doble sistema colector, de esta manera se puede fundamentar un escrupuloso estudio postnatal.²⁰ En la infancia, la exploración física puede en ocasiones demostrar un uréter ectópico durante la inspección vulvar. Esto se facilita si se administran previamente colorantes como fenazopiridina, índigo carmín o azul de metileno. En cuanto a los exámenes de gabinete, la urografía excretora es, sin duda, piedra angular para confirmar el diagnóstico. Campbell describe una imagen de "lirio marchito" cuando el polo superior desplaza al inferior hacia abajo y afuera. En ocasiones, la displasia severa o la obstrucción del segmento renal afectado hacen difícil su visualización, aquí es en donde el gammagrama renal, la tomografía computarizada y la resonancia magnética nuclear toman mayor importancia para identificar la porción del parénquima renal afectado.^{6,10,16,21}

Numerosas opciones terapéuticas han sido empleadas para estos casos desde el reimplante ureteral y la ureteroureterostomía ipsilateral, actualmente en desuso hasta la exclusión urovascular laparoscópica, embolización y nefrectomía del polo superior.¹⁰⁻¹⁵

El tratamiento curativo continúa siendo el tratamiento excisional mientras el resto de las modalidades terapéuticas no demuestren ventajas contundentes a través del tiempo.

En cuanto al hecho de dejar la porción más inferior del uréter posterior a la heminefrectomía es aún tema de debate. Las ventajas de dejar un muñón ureteral son una menor invasión al evitar la disección del uréter pélvico a través de un abordaje lumbar o a través de un segundo abordaje y así disminuir el riesgo de lesión a la vejiga, uretra, uréter ipsilateral no displásico y en general de estructuras pélvicas.¹¹

CONCLUSIÓN

La nefrectomía parcial laparoscópica como tratamiento del doble sistema colector completo y uréter ectópico, ofrece una alternativa curativa con excelentes resultados cosméticos y funcionales.

BIBLIOGRAFÍA

- Campbell MF. Anomalies of the ureter. In: Campbell MF, Harrison JH (eds): *Urology*. 3rd ed. Philadelphia, WB Saunders, 1970: 1512.
- Shulman CC. The single ectopic ureter. *Eur Urol* 1976; 2: 64.
- Mesrobian HG, Balcom AH, Sturbaum CW, Van Savage JG. Ectopia of both moieties of ureteral duplication anomalies. *Urology* 1998; 51: 317-319.
- Mathews R, Jeffs RD, Maizels M, Palmer LS, Docimo SG. Single system ureteral ectopia in boys associated with bladder outlet obstruction. *J Urol* 1999; 161: 1297-1300.
- Wakhlua A, Dalela D, Tandon RK, Chandra H, Wakhlua AK. The single ectopic ureter. *Br J Urol* 1998; 82: 246-251.
- Carrico C, Lebowitz RL. Incontinence due to an infrasphincteric ectopic ureter: why the delay in diagnosis and what the radiologist can do about it. *Pediatr Radiol* 1998; 28: 942-949.
- Borer JG, Bauer SB, Peters CA, Diamond DA, Decter RM, Shapiro E. A single-system ectopic ureter draining an ectopic dysplastic kidney: delayed diagnosis in the young female with continuous urinary incontinence. *Br J Urol* 1998; 81: 474-478.
- Barrett DM, Malek RS, Kelalis PP. Problems and solutions in surgical treatment of 100 consecutive ureteral duplications in children. *J Urol* 114:126, 1975.
- Gonzalez ET Jr. *Anomalies of the renal pelvis and ureter*. In: *Clinical Pediatric Urology*, 3rd ed. Edited by P:P: Kelalis, L.R., King anmd A.B. Belman. Philadelphia: W:B: Saunders, 1992; 2(45): 1743-1771.
- Fernández MS, Estornell F, Reig C, Domínguez C, Martínez M, García Ibarra F. Ectopia ureteral en la edad pediátrica: tratamiento y evolución en 55 casos. *Cir Pediatr* 1997; 10: 3-8.
- Dubosq F. Incontinence from ectopic ureter: retroperitoneal laparoscopic urovascular exclusion of upper pole. *J Urol* 2004; 171-801.
- Hyeon K. Laparoscopy for definite localization and simultaneous treatment of ectopic ureter draining a dysplastic kidney in children. *J Endourol* 2004; 16: 363-366.
- Handler T. Incontinence in a child with a duplex kidney: case report. *Reviews in Urology* 2002; 4: 44-48.
- El Ghoneimi A, Miranda J, Truong T, Monfort G. Ectopic ureter with complete ureteric duplication: conservative surgical management. *J Pediatr Surg* 1996; 31: 467-472.
- Mingorance A. Ectopia ureteral como causa de incontinencia urinaria en niñas. *An Esp Pediatr* 2001; 55: 576-579.
- Bozorgi F, Connolly LP, Bauer SB, Neish AS, Tan PE, Schofield D et al. Hypoplastic dysplastic kidney with a vaginal ectopic ureter identified by technetium-99m-DMSA scintigraphy. *J Nucl Med* 1998; 39: 113-115.
- De Ellerker AG. The extravescical ectopic ureter. *Br J Surg* 1958; 45: 344.
- Rushton H. The role of 99m Technetium dimercapto-succinic acid renal scans in the evaluation of occult ectopic ureters in girls with paradoxical urinary incontinence. *J Urol* 1999; 162: 821-825.
- Freedman ER, Rickwood AM. Urinary incontinence due to unilateral vaginally ectopic single ureters. *Br J Urol* 1994; 73: 716.
- Campbell MF. *Anomalías del Uréter*. En Campbel MF, Harrison JH (eds): *Urología*, 8va ed. Philadelphia, WB Saunders, 2005: 2200.
- Staatz G. Magnetic resonance urography in children: evaluation of suspected ureteral ectopia in duplex systems. *J Urol* 2001; 166, 2346-2350.