



Angiomixoma agresivo de la vulva. Reporte de un caso y revisión de la literatura

Guillermo Montoya Martínez,* Eduardo Serrano Brambila,** Fernando López Reyes***

* Urólogo adscrito.

** Jefe del Servicio de Urología.

*** Residente de cuarto año de Urología.

Servicio de Urología del Hospital de Especialidades del Centro Médico Nacional Siglo XXI del IMSS.

Dirección para correspondencia:

Dr. Guillermo Montoya Martínez.

Hospital de Especialidades, Centro Médico Nacional, Siglo XXI

3er piso, Servicio de Urología.

Av. Cuauhtémoc Núm. 330, Col. Doctores, 06720, México, D.F.

RESUMEN

Se presenta el caso de paciente del sexo femenino de 45 años de edad con un tumor en la vulva de 11 x 6 cm, de 2 años de evolución, acompañado de dolor leve a moderado y exudado purulento fétido, además de una intensa sensación de cuerpo extraño. Fue tratada mediante resección tumoral, se encontró como hallazgo operatorio un tumor parauretral de consistencia sólida localizado en la región posterior de la uretra, no encapsulado, de bordes bien definidos y de fácil disección. El reporte histopatológico fue de angiomixoma agresivo.

Palabras clave: Angiomixoma agresivo, tumor parauretral.

ABSTRACT

We present the case of a 45 years old woman with a 11 x 6 cm diameter vulvar tumour with an evolution of 2 years. The patient complained of pain and purulent exudate. She underwent resection of this lesion and the findings were a solid paraurethral tumour located in the posterior face of urethra with clear limits and easy to dissect. The pathology report showed an aggressive angiomixoma.

Key words: Aggressive angiomixoma, paraurethral tumour.

INTRODUCCIÓN

El angiomixoma agresivo es una neoplasia poco frecuente de etiología indeterminada que aparece fundamentalmente en la región pélvica y perineal de mujeres durante la edad reproductiva. Se caracteriza por un crecimiento lento, con infiltración local, ausencia de metástasis y dado que sus límites son siempre imprecisos y por lo tanto la resección no siempre es completa, tiene una gran tendencia a la recurrencia local. Su presentación habitual es como un tumor sólido, gelatinoso, de bordes poco claros. Como tratamiento se preconiza la resección amplia con bordes quirúrgicos, libres de enfermedad. La quimioterapia y radioterapia son de escasa utilidad por el mínimo índice mitótico. Presentamos el caso de un angiomixoma agresivo localizado en la vulva de una mujer de 45 años a nivel parauretral que fue ma-

nejado en nuestro Servicio. Se comenta su presentación, tratamiento y resultado postoperatorio.

CASO CLÍNICO

Se trata de un paciente del sexo femenino de 45 años de edad, originaria y residente del Distrito Federal, viuda, católica, escolaridad 3ro de primaria, ama de casa, sin antecedentes heredofamiliares de importancia para el padecimiento actual, tabaquismo desde los 25 años de edad a razón de 6 cigarros al día, alcoholismo ocasional sin llegar a la embriaguez. Hipertensión arterial sistémica de 2 años de diagnóstico en tratamiento dietético y con ejercicio. Niega antecedentes alérgicos, quirúrgicos, transfusionales y traumáticos. Dentro de sus antecedentes gineco-obstétricos; menarca a los 12 años, ritmo 28 x 4, eumenorreica, inicio de vida sexual activa a los

Vol. XXI, Núm. 2 • Mayo-Agosto 2006

14 años, gestaciones: 6, partos: 4, abortos: 2, fecha de último parto hace 15 años, fecha de última menstruación el 06/12/05, citología cervicovaginal hace 1 año negativo a malignidad.

Inicia su padecimiento actual hace 2 años con aumento de volumen en región genital de forma insidiosa y sin causa aparente, acompañado de sensación de cuerpo extraño vulvar y dolor leve a moderado de forma ocasional y exudado purulento fétido, escaso, desde hace 1 mes, automedicándose con amikacina IM y naproxén sin presentar mejoría. Desde hace 3 semanas presenta disminución de la fuerza y calibre del chorro miccional, frecuencia miccional de 40, nocturia de 4, disuria leve e incontinencia urinaria de esfuerzo que amerita 4 pañales al día. No reporta síntomas generales u otros síntomas urinarios.

A la exploración física se encuentra con índice de masa corporal de 21.08, tensión arterial de 120/70, frecuencia cardíaca de 80x', frecuencia respiratoria de 18x', temperatura de 36.5° C. Consciente, orientada, en buenas condiciones generales, cardiopulmonar normal, abdomen sin alteraciones, genitales externos femeninos con presencia de tumor de 11 x 6 cm de forma ovoide, ligeramente irregular, dependiente de la pared anterior de la vagina y adyacente a la cara posterior de la uretra, de consistencia semisólida, doloroso a la palpación, con escaso exudado fibrinopurulento fétido en su superficie, clítoris normal, al tacto vaginal se encuentran paredes lisas, escaso exudado purulento, parametrios normales, cérvix móvil, no doloroso, extremidades normales.

Dentro de los exámenes de laboratorio se encontraron: hemoglobina de 13.3 g/dL, hematocrito de 39.8%, leucocitos de 7.5, plaquetas: 341,000, glucosa 84 mg/dL, creatinina de 0.5 mg/dL, tiempo de protrombina de 13.8/12", tiempo parcial de tromboplastina de 31.2/30". El examen general de orina mostró densidad de 1,015, pH de 7.0, sin nitritos, proteínas +, hemoglobina +, leucocitos 14-16, eritrocitos 8-10, células epiteliales +, bacterias +. El urocultivo resultó sin desarrollo.

Se realizó una telerradiografía de tórax sin observar alteraciones cardiopulmonares y sin imágenes sugestivas de metástasis. Además se realizó una resonancia magnética nuclear de pelvis donde se observa vejiga, útero y recto de forma, tamaño e intensidades normales, con una lesión tumoral dependiente de la pared anterior de vagina de intensidad heterogénea, de contenido sólido, medido en 7.8 x 5.0 cm, bien delimitado en sus bordes, que no compromete estructuras vecinas, se observa sonda transuretral anterior a tumor genital (*Figuras 1 y 2*).

Se realizó resección de tumor vulvar (parauretral) con hallazgos de tumor parauretral de 10 x 6 x 6 cm localizado en la región posterior de la uretra, de consistencia firme, bordes bien definidos (*Figura 3*), de fácil disección, tejidos parauretrales ligeramente friables. El tiempo quirúrgico fue de 1 hora y un sangrado transoperatorio de 150 mL. La evolución postoperatoria cursó sin complicaciones, egresando del

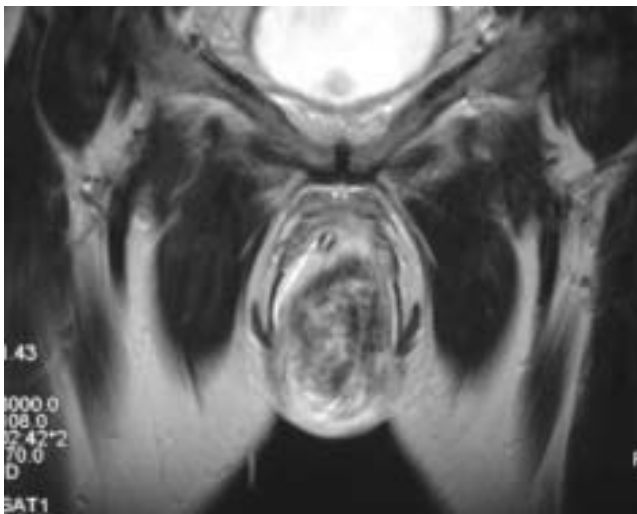


Figura 1. Resonancia magnética nuclear. Imagen coronal en T2 donde se observa tumor de intensidad heterogénea con zonas hiperintensas localizado en región vulvar.

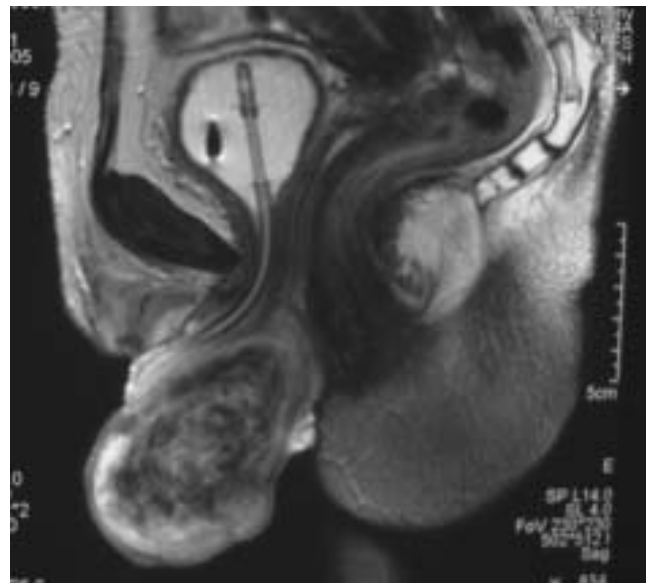


Figura 2. Resonancia magnética nuclear. Imagen sagital en T2 en donde se aprecia tumor de intensidad heterogénea en vulva en relación posterior respecto a la uretra.

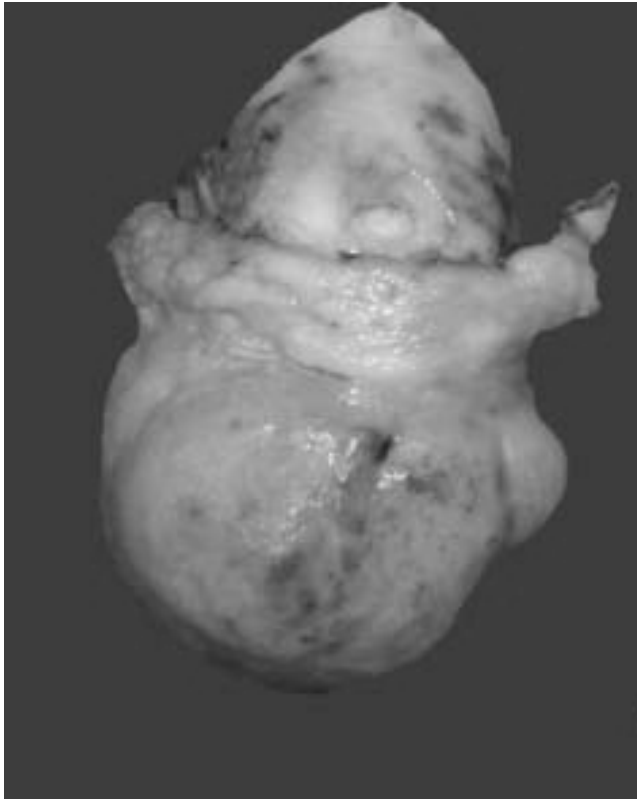


Figura 3. Aspecto macroscópico del tumor parauretral de 10 x 6 x 6 cm.

Servicio al segundo día de postoperatorio con sonda transuretral, la cual se retiró a los 5 días.

El reporte histopatológico fue de angiomixoma agresivo.

Al corte se observó una lesión blanco/grisácea, de aspecto mixoide, gelatinoso y de consistencia firme (Figura 4).

Microscópicamente se observó una lesión sólida, con estroma mixoide en cantidad variable, con abundantes vasos de diverso calibre y espesor variable, la celularidad era escasa, sin mostrar atipia ni mitosis en los núcleos. La inmunorreactividad a la vimentina era intensamente positiva (Figura 5).

A 6 meses de la cirugía, la paciente se encuentra asintomática y sin datos de recurrencia local del tumor.

DISCUSIÓN

El angiomixoma agresivo es una neoplasia de partes blandas con predilección de la región pélvica femenina y periné, descrita en 1983 por Steeper y Rosai¹ como un tumor benigno, localmente infiltrante, con una gran tendencia a la recurrencia local. La relación

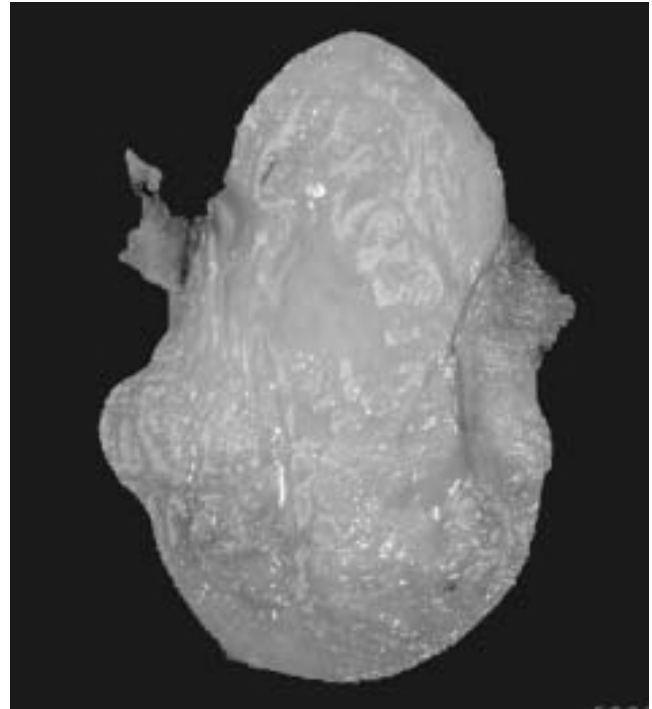


Figura 4. Aspecto macroscópico al corte. Es una lesión blanco-grisácea, de aspecto mixoide, gelatinoso y de consistencia firme.




Figura 5. La inmunorreactividad a la vimentina es intensamente positiva.

hombre-mujer es de 1:6.6.² La edad de presentación se ha reportado desde los 11 y hasta los 70 años, con un pico de incidencia durante la edad reproductiva.^{3,4} El tamaño de las lesiones en el momento de la presentación varían considerablemente, sin embargo los tumores por lo regular alcanzan grandes dimen-

siones antes de que se vuelvan sintomáticos. El angiomixoma agresivo generalmente desplaza las estructuras adyacentes y raramente son destructivos. Debido al lento patrón de crecimiento de estos tumores, los pacientes son frecuentemente asintomáticos y las masas visibles o tumores son descubiertos incidentalmente durante una exploración pélvica o mediante estudios de imagen. Aunque la invasión es rara, el angiomixoma agresivo puede invadir vejiga, intestino y huesos pélvicos.^{5,6}

El angiomixoma agresivo frecuentemente es clínicamente confundido con quistes del conducto de Bartholin o con abscesos del mismo, quistes vaginales, lipomas o abscesos, quistes del canal de nuca o hernias. La frecuente subidentificación es evidente debido a la rareza de estos tumores. Aunque es infrecuente, el angiomixoma agresivo debe ser considerado en el diagnóstico diferencial de cualquier mujer con una gran masa perineal asintomática. Son de gran importancia los hallazgos patológicos precisos debido a que estos tumores son frecuentemente confundidos con angiomiofibroblastomas, pólipos estromales fibroepiteliales, angiofibromas celulares o leiomiomatosis.^{5,7-9} El correcto diagnóstico histológico es primordial debido a que las lesiones diferentes claramente demuestran diferencias en el comportamiento del tumor y riesgo de recurrencia. El angiomixoma agresivo es marcadamente propenso a la recurrencia local masiva en comparación con los angiomiofibroblastomas y los angiofibromas celulares, los cuales tienden a ser bien circunscritos y tienen muy poca o nula tendencia a la recurrencia.¹⁰

Se han descrito menos de 150 casos de angiomixoma agresivo en la literatura mundial, la mayor parte con un comportamiento localmente agresivo. Únicamente se han reportado dos casos de comportamiento maligno con metástasis pulmonares y también se ha descrito un caso con afección multifocal.⁵

Se han reportado aproximadamente 20 casos en hombres.¹³ El angiomixoma agresivo en el hombre ocurre en una gran variedad de sitios alrededor de los genitales tales como perineo, región perianal, escroto, cordón espermático, región inguinal y tejidos blandos pélvicos.¹⁴

Patológicamente el angiomixoma agresivo es un tumor gelatinoso abultado con márgenes infiltrativos. Al corte se observan pequeños vasos. Microscópicamente, las lesiones son paucicelulares con mínima atipia nuclear en infrecuente mitosis. Las células neoplásicas se piensa que son derivadas de células estromales únicas de esa región las cuales expresan características fibroblásticas o miofibroblásticas. El angiomixoma agresivo parece tener un limitado potencial para diferenciación biogénica completa, las células estromales expresan unifor-

memente vicentina y heterogéneamente expresan actina y desmina musculoespecífica.^{10,15}

El tamaño de las lesiones al momento de la presentación varía considerablemente (rango de 1 a 60 cm), la verdadera extensión y tamaño del angiomixoma agresivo frecuentemente es subestimado en la exploración física inicial. Las imágenes apropiadas antes del tratamiento son por lo tanto esenciales para proveer al cirujano de información acerca de la extensión verdadera del tumor, en especial en relación al piso pélvico y órganos adyacentes.

El estudio de imagen que proporciona la información más detallada acerca del angiomixoma agresivo es la resonancia magnética, la cual proporciona la mejor resolución de estos tumores y su relación con los tejidos blandos circundantes.¹¹

El diagnóstico es básicamente histológico, se considera como célula de origen al miofibroblasto. Con frecuencia presentan receptores positivos a estrógenos y progesterona. El crecimiento del tumor durante el embarazo y la presencia de receptores nucleares de progesterona sugiere una dependencia posible de la hormona (progesterona) para algunos casos del angiomixoma agresivo.^{12,15}

El tratamiento de elección es la resección amplia con bordes quirúrgicos libres. La quimioterapia y radioterapia son de escasa utilidad por el mínimo índice mitótico. Se ha planteado además el tratamiento hormonal sin tener resultados adecuados hasta la fecha.

CONCLUSIONES

El angiomixoma agresivo de vulva es un tumor raro, benigno, de tejidos blandos que puede ser confundido clínicamente y patológicamente con múltiples patologías. Es importante diagnosticar de forma temprana esta patología debido a que el tumor es localmente infiltrante y requiere su completa escisión y seguimiento estrecho por largo tiempo, debido a que la primera evidencia de recurrencia puede ser detectada varios años después de la resección inicial. Se debe enfatizar la necesidad de una investigación completa de todos los casos de angiomixoma agresivo y una búsqueda cuidadosa de masas adicionales para excluir multifocalidad. Los estudios de imagen como resonancia magnética durante el seguimiento garantizan una detección temprana de las recurrencias. La terapia con agonistas hormonales o con bloqueadores de receptores de estrógenos pudiera sugerirse en los casos de recurrencia local o previo a la resección inicial del tumor para tratar de obtener bordes quirúrgicos libres, aunque esto no se ha estandarizado y se requiere de estudios posteriores.

BIBLIOGRAFÍA

1. Steeper TA, Rosai J. Aggressive angiomixoma of the female pelvis and perineum: report of nine cases of a distinctive type of gynecologic soft-tissue neoplasm. *Am J Surg Pathol* 1983; 7: 463-75.
2. Chan YM, Hon E, Ngai SW, Ng TY, Wong LC, Chan IM. Aggressive angiomixoma in females: is radical resection the only option? [erratum in *Acta Obstet Gynecol Scand* 2000; 79: 432]. *Acta Obstet Gynecol Scand* 2000; 79: 216-20.
3. Fetsch JF, Laskin WB, Lefkowitz M, Kindblom LG, Meis-Kindblom JM. Aggressive angiomixoma: a clinicopathologic study of 29 female patients. *Cancer* 1996; 78: 79-90.
4. White J, Chan YF. Aggressive angiomixoma of the vulva in a 11-year-old girl. *Pediatr Pathol* 1994; 14: 27-37.
5. Kaur A, Makhija PS, Vallikad E, Padmashree V, Indira HS. Multifocal aggressive angiomixoma: a case report. *J Clin Pathol* 2000; 53: 798-799.
6. Smith HO, Worrell RV, Smith AY, Dorin MH, Rosenberg RD, Bartow SA. Aggressive angiomixoma of the female pelvis and perineum: review of the literature. *Gynecol Oncol* 1991; 42: 79-85.
7. Enzinger FM, Weiss SW. *Soft tissue tumors*. 3rd ed. St Louis CV Mosby, 1995.
8. Valente PL. Leiomyomatosis peritonealis disseminate. A report of two cases and review of the literature. *Arch Pathol Lab Med* 1984; 108: 669-72.
9. McCluggage WG. Recent advances in immunohistochemistry in gynecological pathology. *Histopathology* 2002; 40: 309-26.
10. Magtibay PM, Salomon Z, Kenney GL, Podratz KC. Aggressive angiomixoma of the female pelvis and perineum: a case series. *Int J Gynecol Cancer* 2006; 16: 396-401.
11. Sarah TS, Shirley MM. Aggressive angiomixoma. *Radiology* 2004; 233: 697-700.
12. McCluggage WG, Patterson A, Maxwell P. Aggressive angiomixoma of the pelvic parts exhibits estrogen and progesterone receptor positivity. *J Clin Pathol* 1997; 21(6): 636-44.
13. Begin LR, Clement PB, Kirk ME et al. Aggressive angiomixoma of pelvic soft parts; a clinicopathologic study of nine cases. *Hum Pathol* 1985; 16: 621-8.
14. Tsang WY, Chan JK, Lee KC et al. Aggressive angiomixoma: a report of four cases occurring in men. *Am J Surg Pathol* 1992; 16: 1059-65.
15. McCluggage WG. A review and update of morphologically bland vulvovaginal mesenchymal lesions.[Review]. *Int J Gynecol Pathol* 2005; 24(1): 26-38.